

## 小児の外科手術

外科手術は観血処置のことで、抜歯・埋伏歯の牽引・外傷による歯牙脱臼・小帯切除・膿瘍の切開・顎骨骨髓炎・腫瘍の摘出・口蓋裂整復手術など幅広く、日常的に行う処置と歯科病院で行う処置があります。

ここでは、小児の**外傷**、**上唇小帯の肥厚**および**6歳臼歯萌出時に多く見られる歯肉弁切除**についてお話をします。

### 麻酔

その前に外科といえば**麻酔**です。開業医で行う麻酔のほとんどは局所麻酔ですが、術式は特に成人と異なることはありません。でも、注射針の刺入時に意識させることなく、事故につながらないように**細心の注意**をはらっています。また、**術後の覚醒**、**薬の名称**・**処方**も**明確**にし、患者さん本人と保護者の方への注意を十分にうながすようにしています。

幸いに、当医院では、過去18年間で医療事故につながるようなトラブルは1件もなかったのも、患者さんがいつも私の話を注意深く真剣に聞いてくださったおかげだと思えます。

感謝！

**外傷の場合**（歯が折れた・歯をぶつけた）

治療が**可能な場合**と**不可能な場合**がある

写真のような患者さんの場合は

・消毒・止血・レントゲン写真撮影

（診断名）

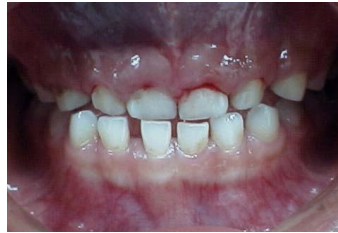外傷による上顎乳前歯の亜脱臼

（理由）歯槽骨の**骨折**や歯牙に**破折線**など無いが歯牙の動揺が認められる

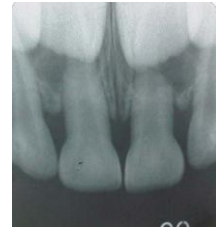（処置）**暫間固定**（ざんかんこてい）：写真のようにワイヤーと接着剤とで固定します。

1～2Weeks 予後観察します。

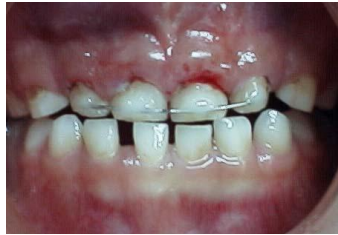問題なければ暫間固定を外して終了



外傷を受けた歯



レントゲン写真



暫間固定

（ざんかんこてい）

じょうしんしょうたい ひこう  
上唇小帯の肥厚

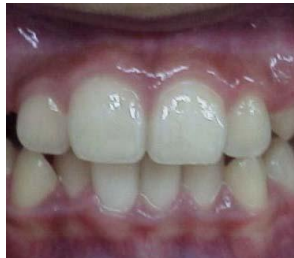

写真1

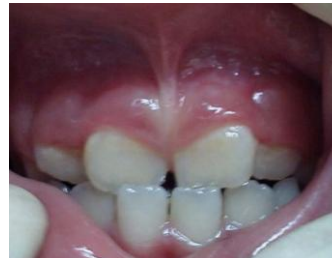
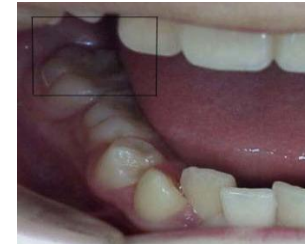
写真2

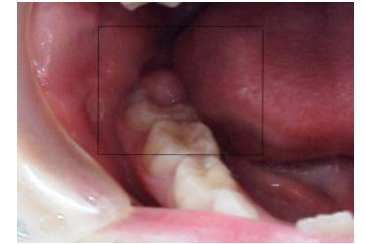上唇小帯は起始部の口唇より切歯乳頭に向かって走り、正常な場合（写真①）には、歯槽頂部においてほとんど認められない。写真①を②と比較すると、小帯が歯肉の中央まできているのがわかる。障害としては、**上顎前歯の萌出遅延**・**正中離開**・**切歯の位置異常**を招くことがあり予防矯正上切断することが望ましい。そのほか、**サ行の発音障害**や**歯磨きをするとき痛いまたは小さい子は嫌がる**。**手術時間は約20分**です。次の日に消毒し、1週間後に抜糸をして終わりです。

## しにくべんせつじよ 歯肉弁切除

本来は③の写真のように歯肉が吸収して歯が萌出しますが、④の写真のように何かの拍子に歯肉が吸収しないで萌出する場合があります。**食事のときに歯肉を噛んだりして、刺激を受けると炎症を起こします。**（だいたい痛くなってから来院します）



写真③（正常）

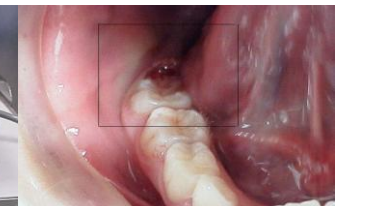


写真④（歯肉弁の肥厚）

④の写真のような場合は局所麻酔下で⑤の写真の電気メスを使用し、歯肉弁を切除します。



⑤：電気メス



⑥：歯肉弁切除後の写真

⑥の写真を見ていただくとわかりますが、出血もなく、創面もきれいです。ただし、**髪が焦げたニオイがします**。**手術時間は約10分**です。次の日に消毒に来て終わりです。

文責：さとう矯正・小児歯科  
院長（歯学博士）佐藤仁彦