

## あとがき

今年は、気胸という病気で手術をし入院生活を余儀なくされました。

まだ、本調子ではないですが、幸い普段の生活には支障もなく、食生活・運動制限などありません。

今年はじっくり静養と決め込んでいます。

# SATO ORTHO&PEDI CLINIC

## さとうくんちの新聞15

### 小児の顎顔面の成長 解剖学的に・・・

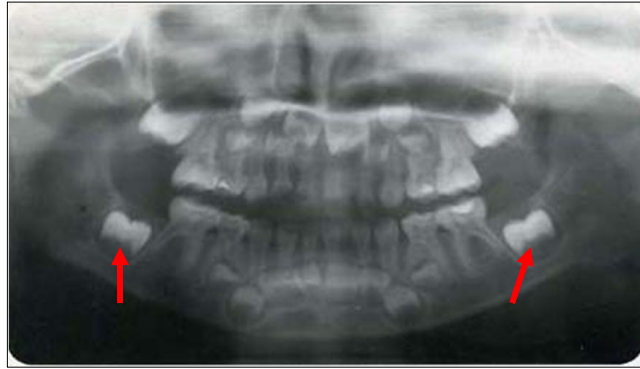
この刊行物の著作権は  
さとう矯正・小児歯科  
にあります。

2010・6

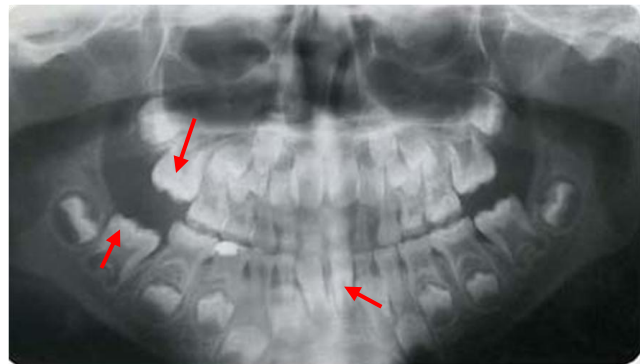
発行：品川区東大井5-14-14  
さとう矯正・小児歯科  
TEL 03-3472-6060

HP : [www.jin-sato.com](http://www.jin-sato.com)

今回は、解剖学的にレントゲン写真で顎骨の成長を説明していきます。

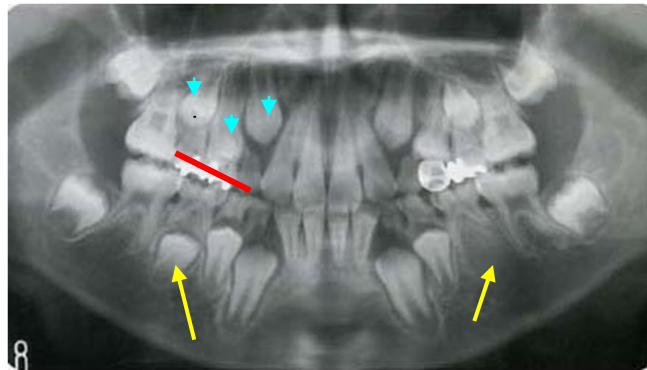


3歳児の写真です。このころ、乳歯列の完成（乳歯がすべて生え揃う）、上下左右に**6歳臼歯**（第1大臼歯）が骨の中にあります。かわいいですね！



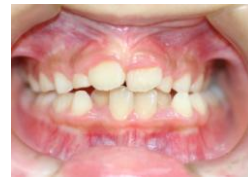6歳児の写真です。**6歳臼歯**や**下顎の切歯**がこのころ生えてきます。6歳臼歯（第1大臼歯）の後には第2大臼歯が出来てきています。

また、乳歯の根元には永久歯がずいぶん出来てきているのが分かりますよね！



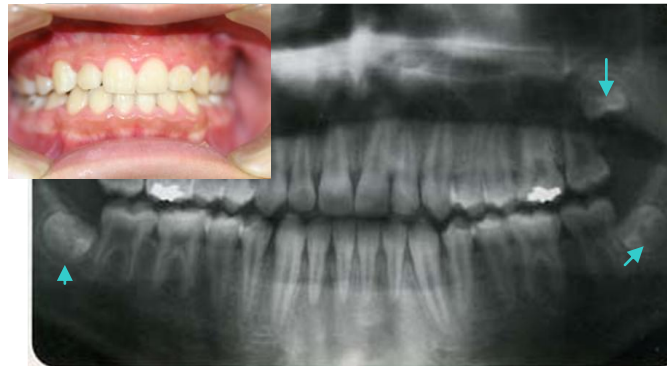9歳児の写真です。

永久歯との本格的な交換期を迎え、上の写真から**赤線長さ**（乳歯3本分の幅）の部分に**永久歯3本分の幅**（青△印）が無いので歯並びが悪くなることが予測されます。



また、**永久歯が先天性欠損**していることも分かりました。

（左は永久歯有り、右は無し）\*黄色矢印



12歳児の写真です。

第2大臼歯（12才臼歯）も生え揃い、第3第臼歯（親知らず）の萌出方向も確認で

きます。この時点で、大人の噛み合せはほぼ完成といえます。ここから、60年・70年という歳月、歯（硬組織）の変化（成長）はありません。だから、管理（予防・メンテナンス）が必要になってきます。

【まとめ】

4枚の写真（3・6・9・12歳）から顎は第1大臼歯・第2大臼歯と永久歯を生えさせるために必要なスペースを確保するために、俗に言う「**顎のエラ**」の部分が**大きく横と後ろ方向に発育して**いきます。これにより大人の顔が形成されていきます。

**前歯部の骨格はほとんど変化はありません**。ただ、骨表面の吸収・添加により大人の顔面（子供の顔に比べごつごつした顔面）になります。

顎顔面は後続永久歯が生えるスペースの確保、顔の輪郭の発育において、十数年かけて構成・構築していくわけですから、非常にゆっくりとしていてデリケートなものなのです。

私たちは「**小児は大人の小型化ではない**」ということ念頭に、患者さんと初めて接する時、専門的知識や治療上の経験などをフル活用し治療にあたり、問題点があれば患者さんに提起していきます。

小児は成長・発育をたっぷり残した未熟で幼弱な生体かつ魅力（未来）的ということです。

文責：佐藤仁彦（歯学博士）